

# Прижизненные Патолого- Анатомические Исследования (ППАИ)

- [Оформление направления на ППАИ](#)
- [Протокол прижизненного патолого-анатомического исследования \(ППАИ\)](#)

# Оформление направления на ППАИ

В «КСАМУ» реализована возможность по формированию 222 СЭМД «Направление на прижизненное патолого-анатомическое исследование биопсийного (операционного) материала».

СЭМД формируется в момент подписания документа.

Правила проведения прижизненных патолого-анатомических исследований регламентируются [Приказом №207н](#).

Оформить направление можно несколькими способами:

- в модуле АПП, двойным щелчком ЛКМ выбрать талон на пациента, нажать кнопку «Создать документ», выбрать пункт меню «Направление на ППАИ» (рисунок 1);

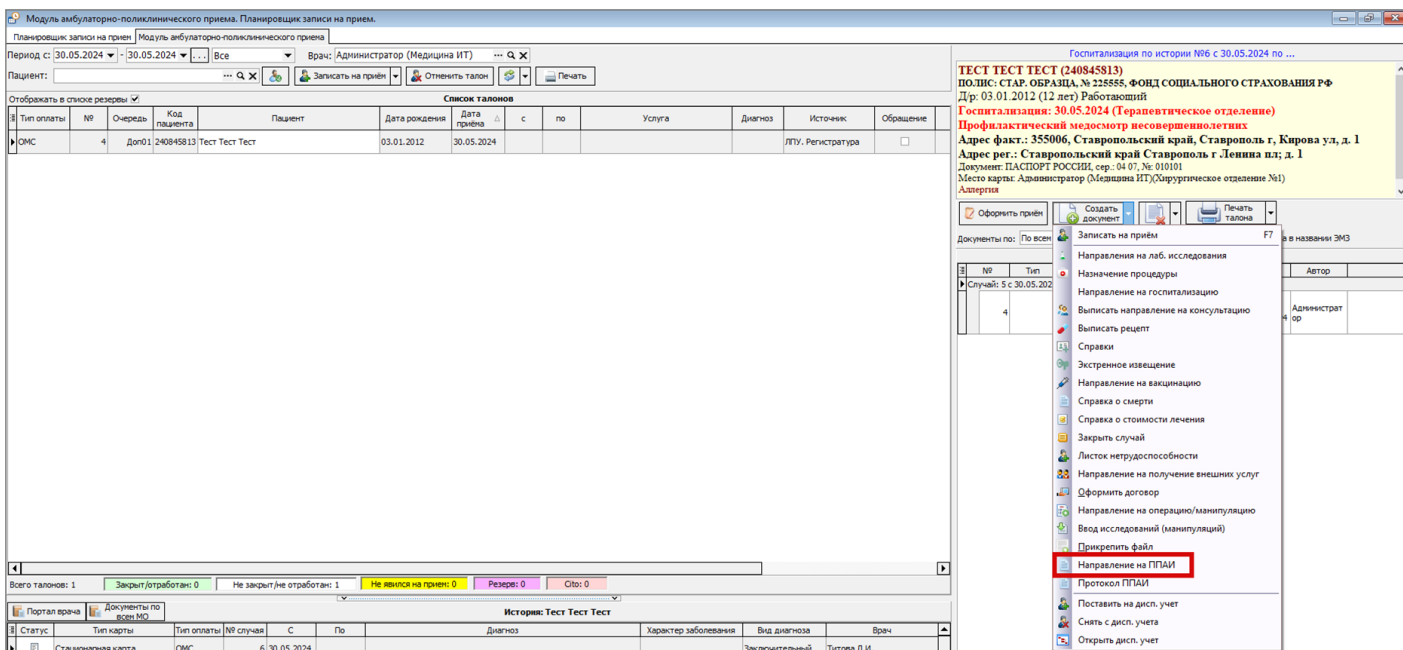


Рисунок 1 – Создание направления из модуля АПП

- в стационарной карте на вкладке «5. Электронные записи» нажать на кнопку «Создать документ» и выбрать пункт меню «Направление на ППАИ» (рисунок 2);

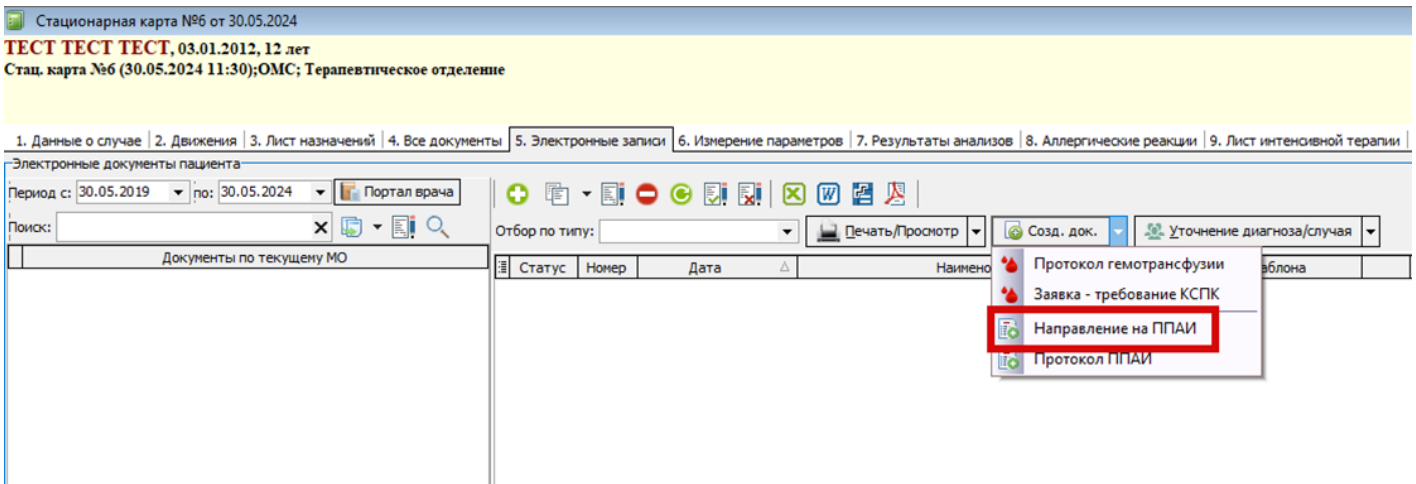


Рисунок 2 – Создание направления из стационарной карты

- из журнала направлений на ППАИ, по пути «Документы» - «Модуль врача» - «ППАИ» - «Журнал направлений на ППАИ» - «+» (рисунок 3).

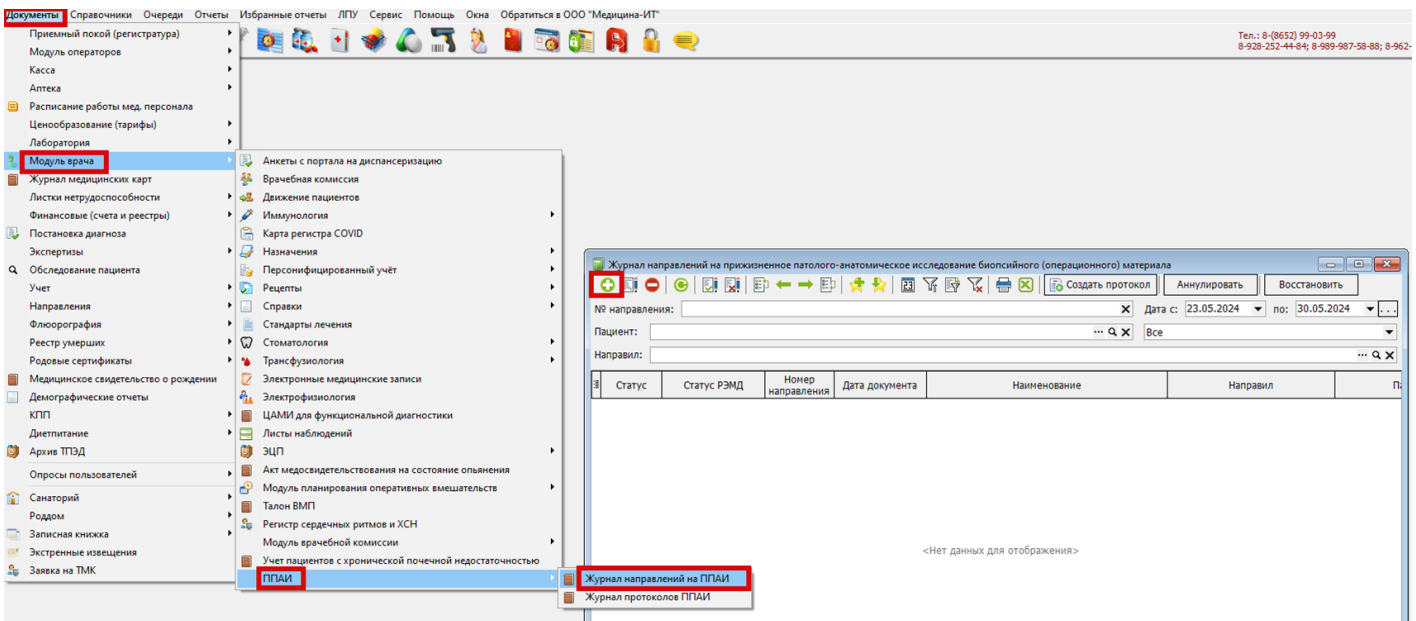


Рисунок 3 – Создание направления из журнала направлений

В открывшемся окне на вкладке «Основные данные» «История болезни» заполнится автоматически. «Диагноз» и «Клиническая формулировка диагноза» заполнятся из случая (любой осмотр специалиста для амбулаторного случая; «Первичный осмотр» по Приказу 530Н и «Карта пациентки и первичный осмотр» по Приказу 1130Н для стационарного случая) (рисунок 4). Необходимо максимально полно заполнить поля формы.

Документ: Направление на прижизненное патолого-анатомическое исследование биопсийного (операционного) материала №5 от 03.06.2024 9:45:13

Основные данные | Инстр. исследования | Лаб. исследования | Осмотры | Опер. вмешательства | Лечение | Предыдущие ППАИ

Номер: 5 от 03.06.2024 9:45:13 История болезни: Стац. карта №6 от 30.05.2024 (Тест Тест Тест, д.р: 03.01.2012)

Направил: Администратор (Медицина ИТ) Пациент: Тест Тест Тест

Диагноз: С18.0. Злокачественное новообразование слепой кишки

Клиническая формулировка диагноза: Малигнизированная ворсинчатая опухоль слепой кишки до 4 см в диаметре

Задача ППАИ:

Доп. клинические сведения (основные симптомы):

Мед. организация, куда направлен материал: Ессентукская ГКБ

Дата и время забора материала: 03.06.2024 9:46:25 Сотрудник, осуществивший забор материала:

Способ получения биопсийного (операционного) материала: Операционный материал

Маркировка биопсийного (операционного) материала (расшифровка маркировки флаконов):

№	Номер флакона	Тип передаваемого материала	Номер гистологических объектов	Локализация патологического процесса	Номер пробы для исследования	Характер патологического процесса	Кол-во объектов	Описание пробы биоматериала	Материал помещен в 10%-ный раствор нейтрального формалина	Сито	Дата и время забора материала на сито
1	1	Флакон		Толстая кишка	1	Полип	1		<input type="checkbox"/>	<input type="checkbox"/>	
2	2	Флакон		Лимфатические узлы толстой кишки	2	Внешне неизменен	4		<input checked="" type="checkbox"/>	<input type="checkbox"/>	
3	3	Микропрепарат	15-25	Лимфатические сосуды толстой кишки		Эрозия	1		<input type="checkbox"/>	<input type="checkbox"/>	

Печать | Подписать и закрыть | Сохранить | Закрыть

Рисунок 4 – Вкладка «Основные данные»

Добавление строк в таблицу «Маркировка биопсийного (операционного) материала» происходит путем нажатия на «+». Где «Номер флакона» – номер по порядку, а «Тип передаваемого материала», «Локализация патологического процесса», «Характер патологического процесса» выбираются из соответствующих справочников. Столбцы, выделенные красным цветом, обязательны для заполнения.

**ВАЖНО!** При выборе типа передаваемого материала «Флакон», номер гистологических объектов необязателен и недоступен для ввода, а номер пробы для исследования обязателен. Если выбран тип передаваемого материала «Микропрепарат», то наоборот, номер гистологических объектов – обязателен, а номер пробы – нет.

Сохранение таблицы происходит по нажатию на дискету.

Заполнение вкладки «Инструментальные исследования» может происходить двумя способами: 1. Ручной ввод по нажатию на «+», для ввода обследований, которые происходили вне ЛПУ (рисунок 5); 2. Выбор уже оформленных результатов, по кнопке «Выбрать результат обследования/исследования» (рисунок 6).

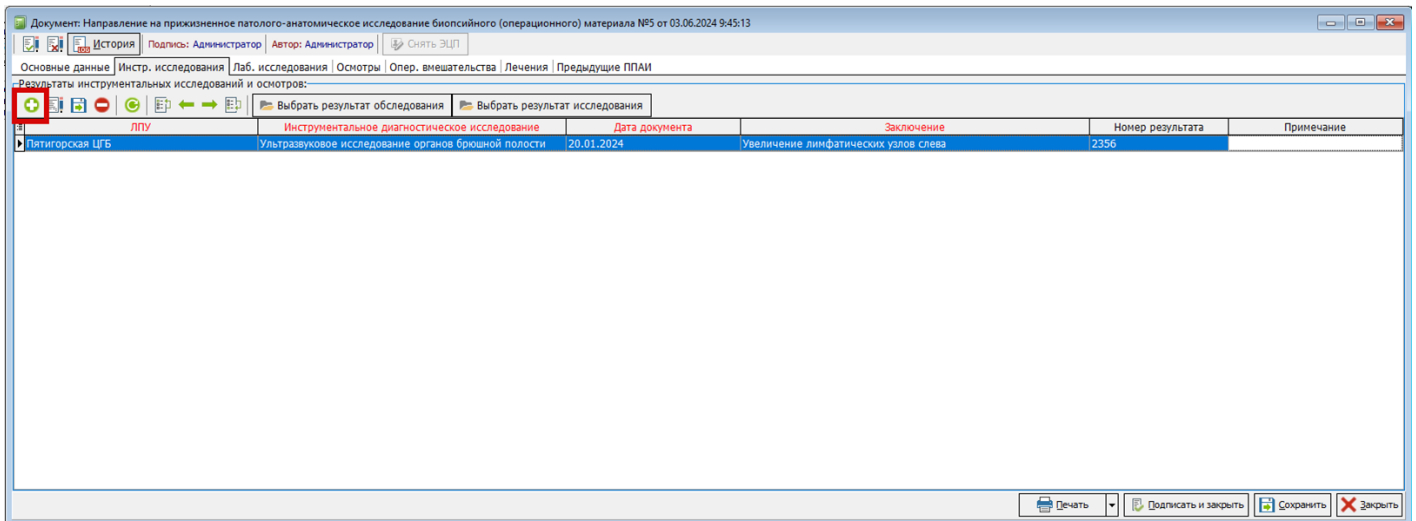


Рисунок 5 – Ручной ввод результатов обследования/исследования

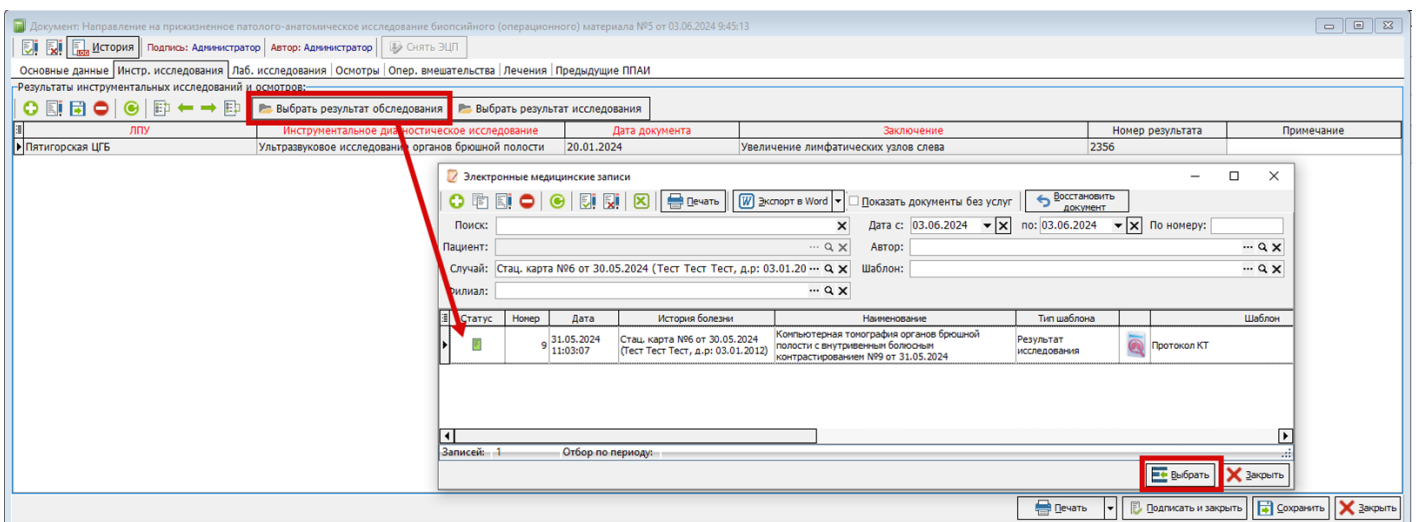


Рисунок 6 – Выбор из ранее введенных результатов

Аналогичным способом заполняются остальные вкладки направления. Направление подписывается ЭЦП.

Печатная форма направления представлена на рисунке 7 и соответствует [Приложению №2 к Приказу №207н](#).

**НАПРАВЛЕНИЕ  
 НА ПРИЖИЗНЕННОЕ ПАТОЛОГО-АНАТОМИЧЕСКОЕ ИССЛЕДОВАНИЕ  
 БИОПСИЙНОГО (ОПЕРАЦИОННОГО) МАТЕРИАЛА**

1. Структурное подразделение медицинской организации, направившее биопсийный (операционный) материал  
 Консультативная поликлиника
2. Фамилия, имя, отчество (при наличии) пациента  
 Тест Тест Тест (И.Б.№6)
3. Пол: муж. , жен. , 4. Дата рождения: число 03 месяц января год 2012
5. Номер полиса обязательного медицинского страхования Стар. образца, № 225555, г. Смоленск ЗАО "МАКС-М"
6. Страховой номер индивидуального лицевого счета \_\_\_\_\_
7. Место регистрации: Ставропольский край Ставрополь г. Ленина пл; д. 1  
 тел. 89999999999
8. Местность: городская , сельская .
9. Диагноз основного заболевания (состояния)  
 Малигнизированная? ворсинчатая опухоль слепой кишки до 4 см в диаметре
10. Код по Международной статистической классификации болезней и проблем, связанных со здоровьем C18.0
11. Задача прижизненного патолого-анатомического исследования биопсийного (операционного) материала
12. Дополнительные клинические сведения (основные симптомы, оперативное или гормональное, или лучевое лечение, результаты инструментальных и лабораторных исследований) ВИЧ, Гепатит С, Гепатит В: Не обнаружено; Ультразвуковое исследование органов брюшной полости - Увеличение лимфатических узлов слева. Компьютерная томография живота с болюсным внутривенным контрастированием - Образование слепой кишки. Мts в подвздошные, паховые лимфоузлы? Атеросклероз аорты.  
: Результат исследований №1 от 31.05.2024 (Онкомаркеры) - ПСА общий норма нг/мл. Результат исследований №3 от 31.05.2024 (Общий анализ крови) - Hgb 80 г/л. СОЭ 18 мм/час; RBC 3 10<sup>12</sup>/л. Врач-хирург - Малигнизированная? ворсинчатая опухоль слепой кишки до 4 см в диаметре:
13. Результаты предыдущих прижизненных патолого-анатомических исследований (наименование медицинской организации, дата, регистрационный номер, заключение) ГБУЗ СК "ГКБ" Г. ПЯТИГОРСКА от 11.09.2022 №17/41689-78 - Высокодифференцированная аденокарцинома сигмовидной кишки с прорастанием за пределы полипа, вероятно, являющимся первичным очагом
14. Проведенное предоперационное лечение (вид лечения, его сроки, дозировка лекарственного препарата, доза облучения)  
Лапароскопическое удаление новообразований брюшной полости и забрюшинного пространства с 31.05.2024 по 31.05.2024 C18.0. Злокачественное новообразование слепой кишки
15. Способ получения биопсийного (операционного) материала: эндоскопическая биопсия , пункционная биопсия , аспирационная биопсия , инцизионная биопсия , операционная биопсия , операционный материал , самопроизвольно отделившиеся фрагменты тканей .
16. Дата забора биопсийного (операционного) материала 03 июня 2024 время 9:46:25
17. Биопсийный (операционный) материал помещен в 10% раствор нейтрального формалина (да или нет) Да
18. Маркировка биопсийного (операционного) материала (расшифровка маркировки флаконов):

Номер	Локализация	Характер патологического процесса	Количество
-------	-------------	-----------------------------------	------------

Рисунок 7 – Печатная форма направления

Удаление направлений происходит через журнал направлений, который находится по пути «Документы» - «Модуль врача» - «ППАИ» - «Журнал направлений на ППАИ» (рисунок 8).

**ВАЖНО!** Документ зарегистрированный в РЭМД удалить нельзя!

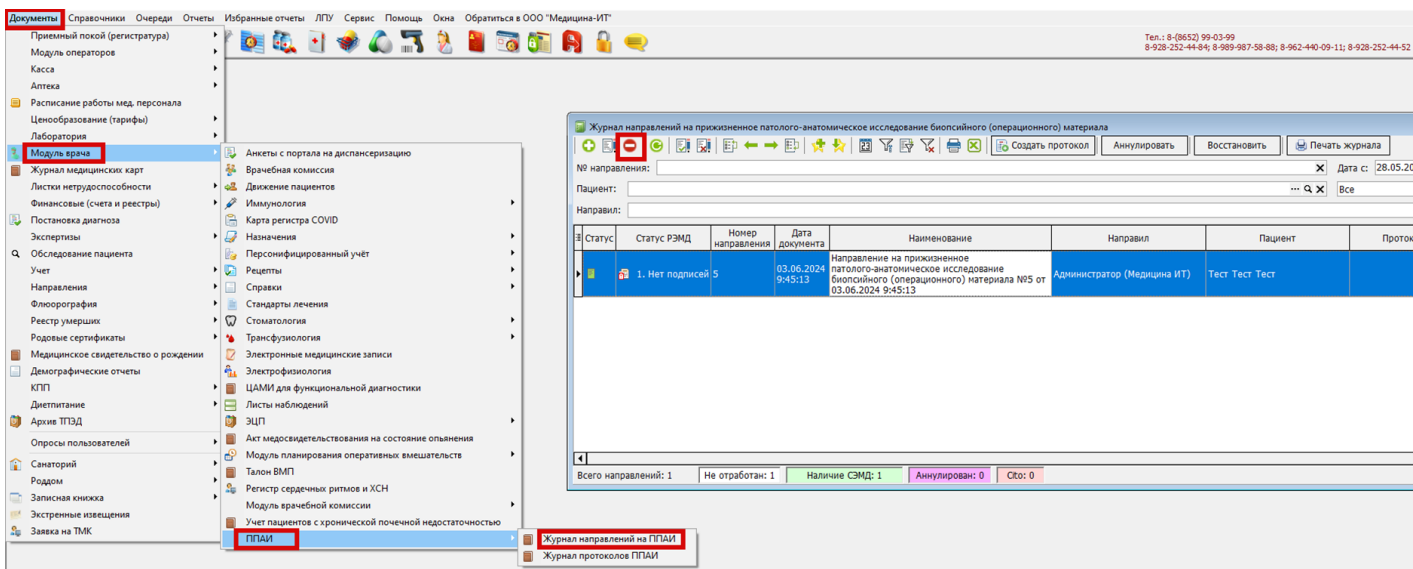


Рисунок 8 – Удаление направления на ППАИ из журнала

# Протокол прижизненного патолого-анатомического исследования (ППАИ)

В «КСАМУ» реализована возможность по формированию 214 СЭМД «Протокол прижизненного патолого-анатомического исследования биопсийного (операционного) материала».

СЭМД формируется в момент подписания документа электронно-цифровой подписью (ЭЦП).

Правила проведения прижизненных патолого-анатомических исследований регламентируются [Приказом №207н](#).

Оформить протокол можно несколькими способами:

- в модуле АПП, двойным щелчком ЛКМ выбрать талон на пациента, нажать кнопку «Создать документ», выбрать пункт меню «Протокол ППАИ» (рисунок 1);

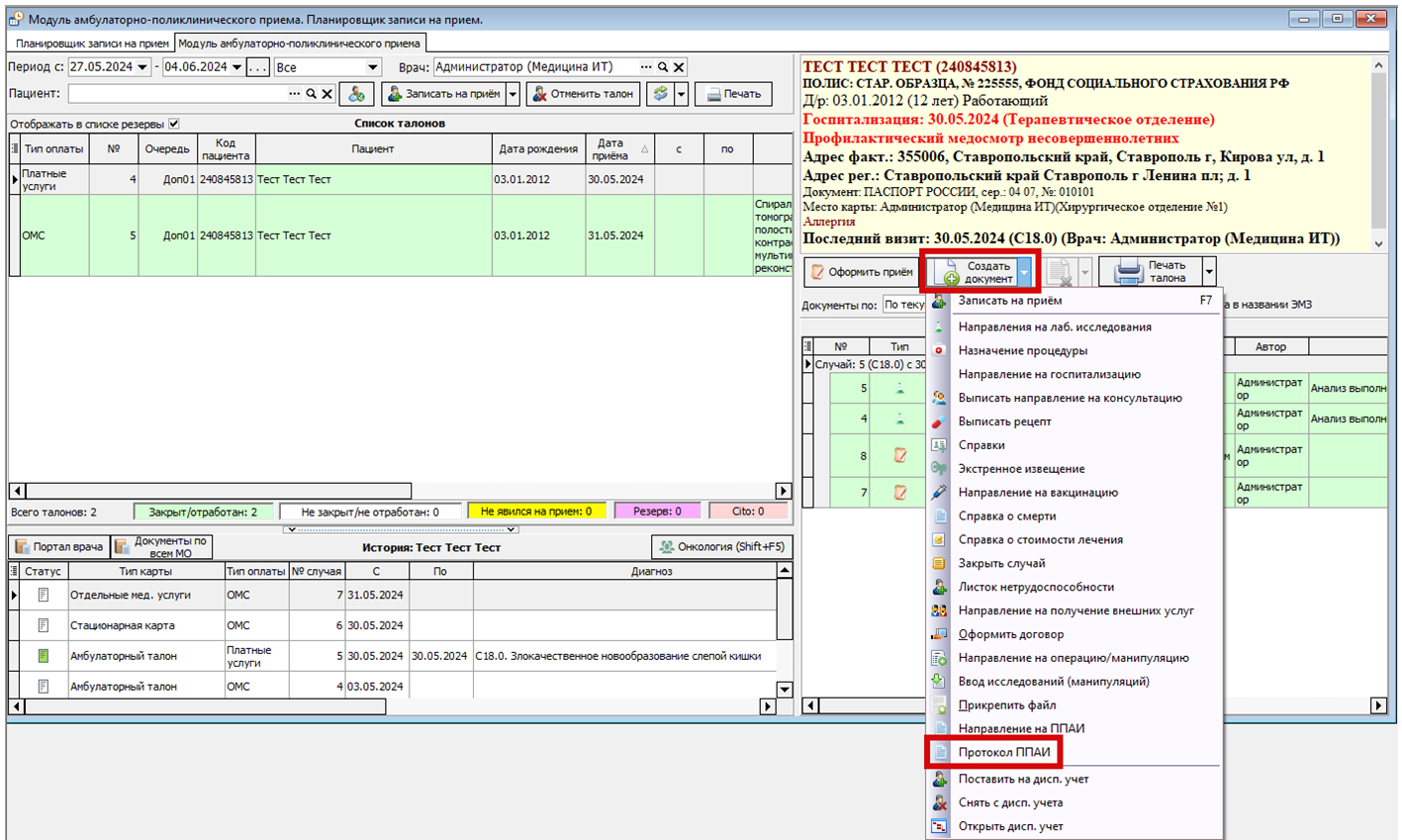


Рисунок 1 – Создание протокола из модуля АПП

- в стационарной карте на вкладке «5. Электронные записи» нажать на кнопку «Создать документ» и выбрать пункт меню «Протокол ППАИ» (рисунок 2);

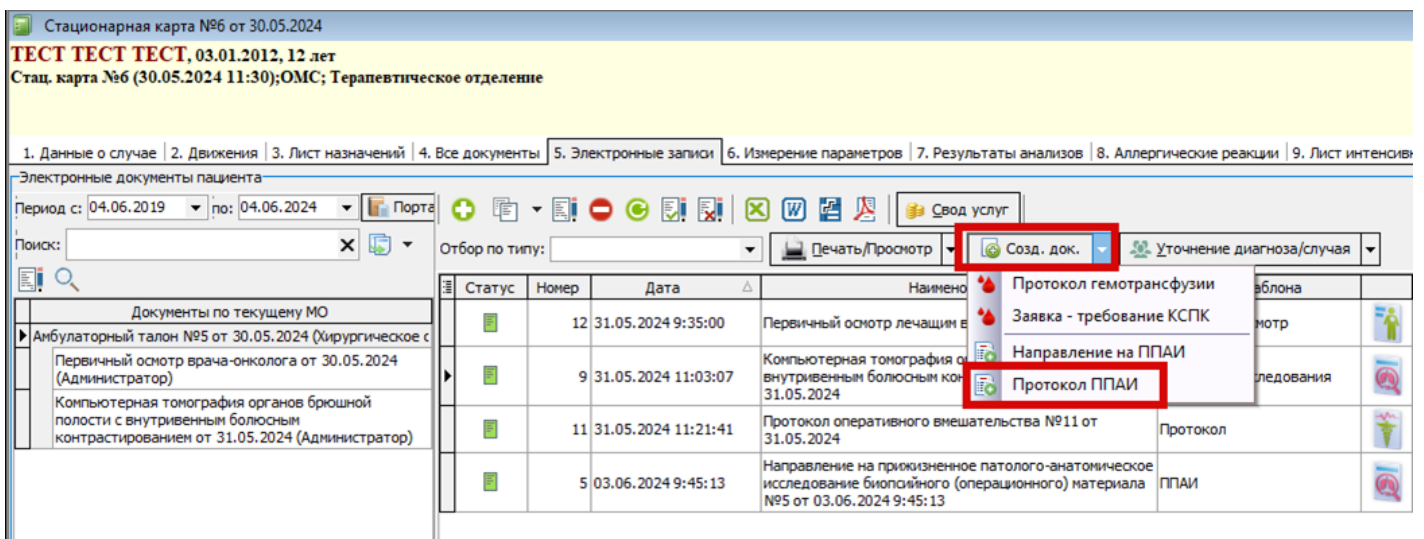


Рисунок 2 – Создание протокола ППАИ из стационарной карты

- из журнала протоколов ППАИ, по пути «Документы» - «Модуль врача» - «ППАИ» - «Журнал протоколов ППАИ» - «+» (рисунок 3).

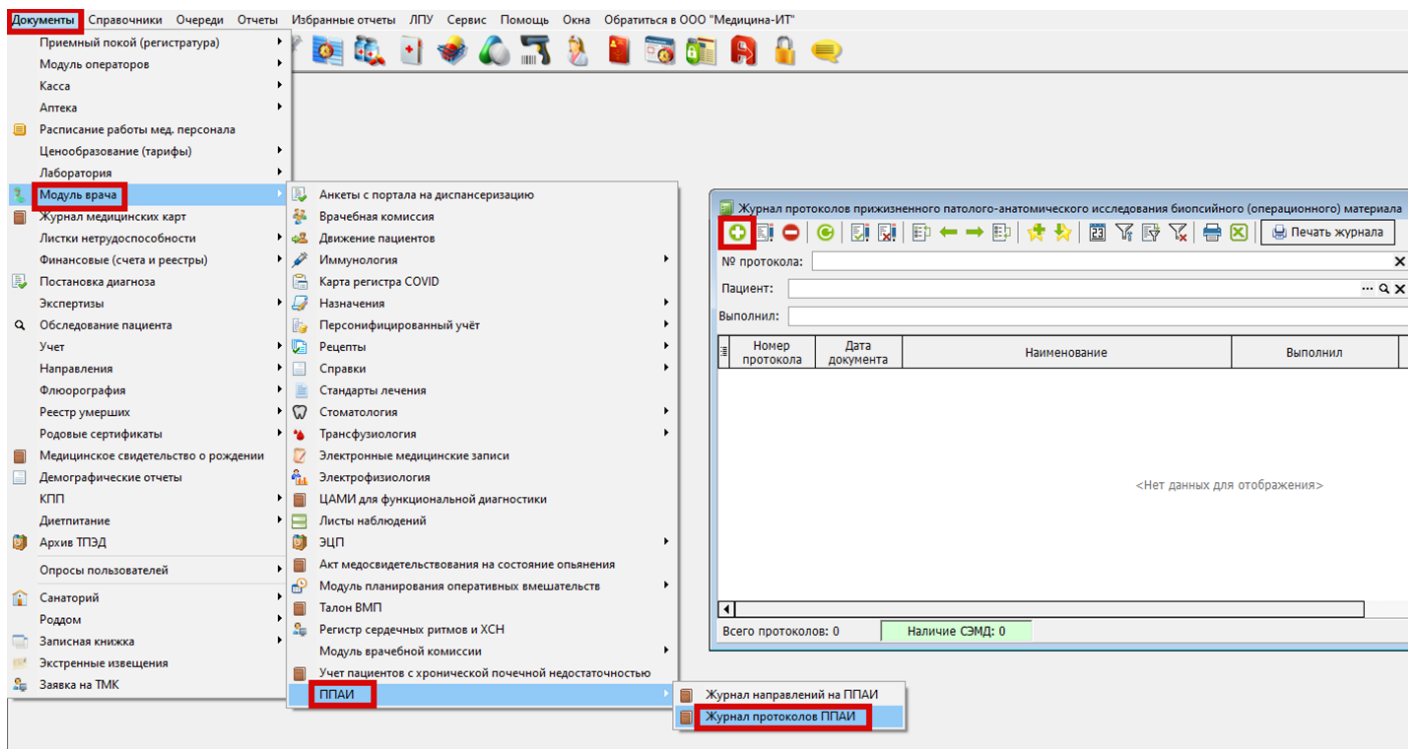


Рисунок 3 – Создание протокола из журнала протоколов ППАИ

- из журнала направлений на ППАИ, по пути «Документы» - «Модуль врача» - «ППАИ» - «Журнал направлений на ППАИ», выделить направление и нажать на кнопку «Создать протокол» (рисунок 4).

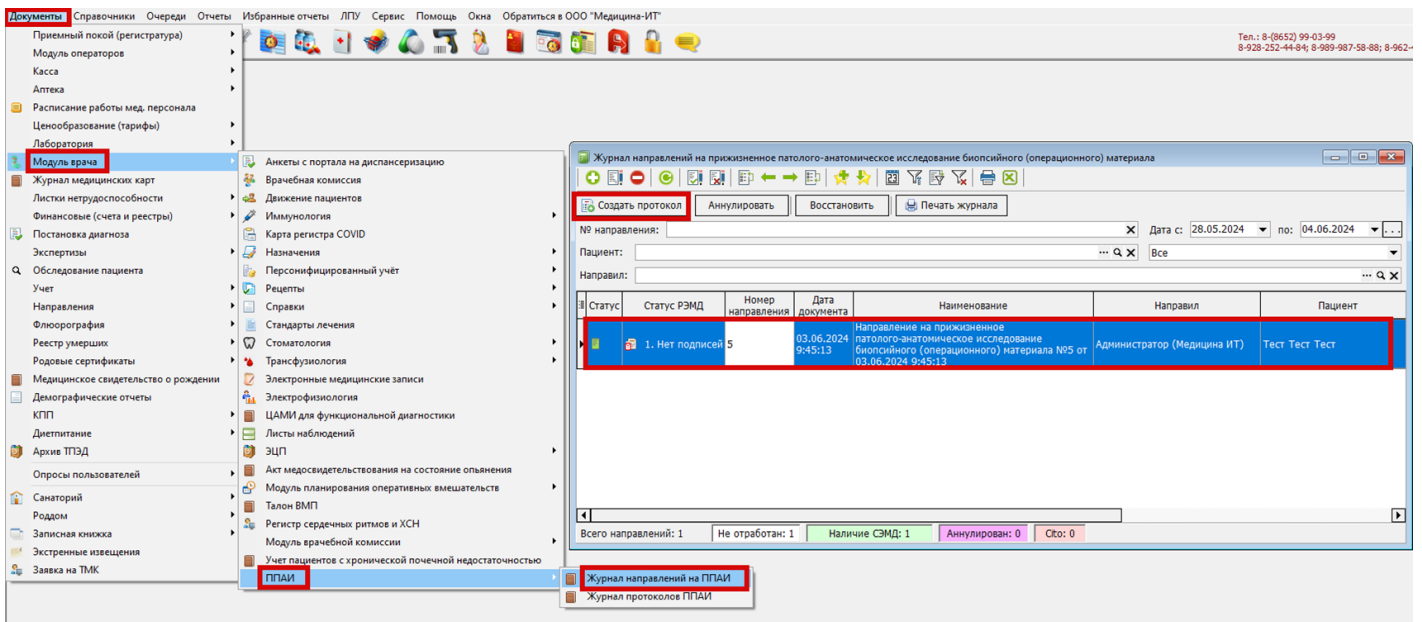


Рисунок 4 – Создание протокола ППАИ из журнала направлений

Независимо от того, каким способом будет открыт документ, появится окно оформления документа (рисунок 5).

Документ: Протокол прижизненного патолого-анатомического исследования биопсийного (операционного) материала №2 от 20.06.2024 15:45:02

История | Подпись: Администратор | Автор: Администратор | Снять ЭЦП

Основные данные | Доставленные материалы | Результаты | Услуги | Файлы | Соисполнители

Номер: [ ] от 20.06.2024 15:45:02 История болезни: Стац. карта №6 от 30.05.2024 (Тест Тест Тест, д.р: 03.01.2012) ... Q X

Выполнил: Администратор (Медицина ИТ) ... Q X Пациент: Тест Тест Тест ... Q X Тип оплаты: ОМС

Направление: [ ] ... Q X

Направление из другой организации: [ ] ... Q X

Диагноз направления: [ ] ... Q X

Клиническая формулировка диагноза направления: [ ]

Номер направления: [ ] Дата направления: . . : : Дата и время забора материала: . . : :

Дата и время поступления материала: . . : : Сотрудник, осуществивший забор материала [ ]

Дата и время регистрации материала: . . : : Дата и время проведения вырезки: . . : :

Печать | Подписать и закрыть | Сохранить | X Закрыть

Рисунок 5 – Оформление протокола ППАИ

Если оформление протокола происходит из журнала направлений, то такие данные как история болезни, номер и дата направления, диагноз направления, а также доставленные материалы заполняются автоматически.

Если оформление происходит из АПП или из стационарной карты, то его надо выбрать из журнала путем нажатия на «...» в соответствующей строке (рисунок 6). Данные также подтянутся автоматически.

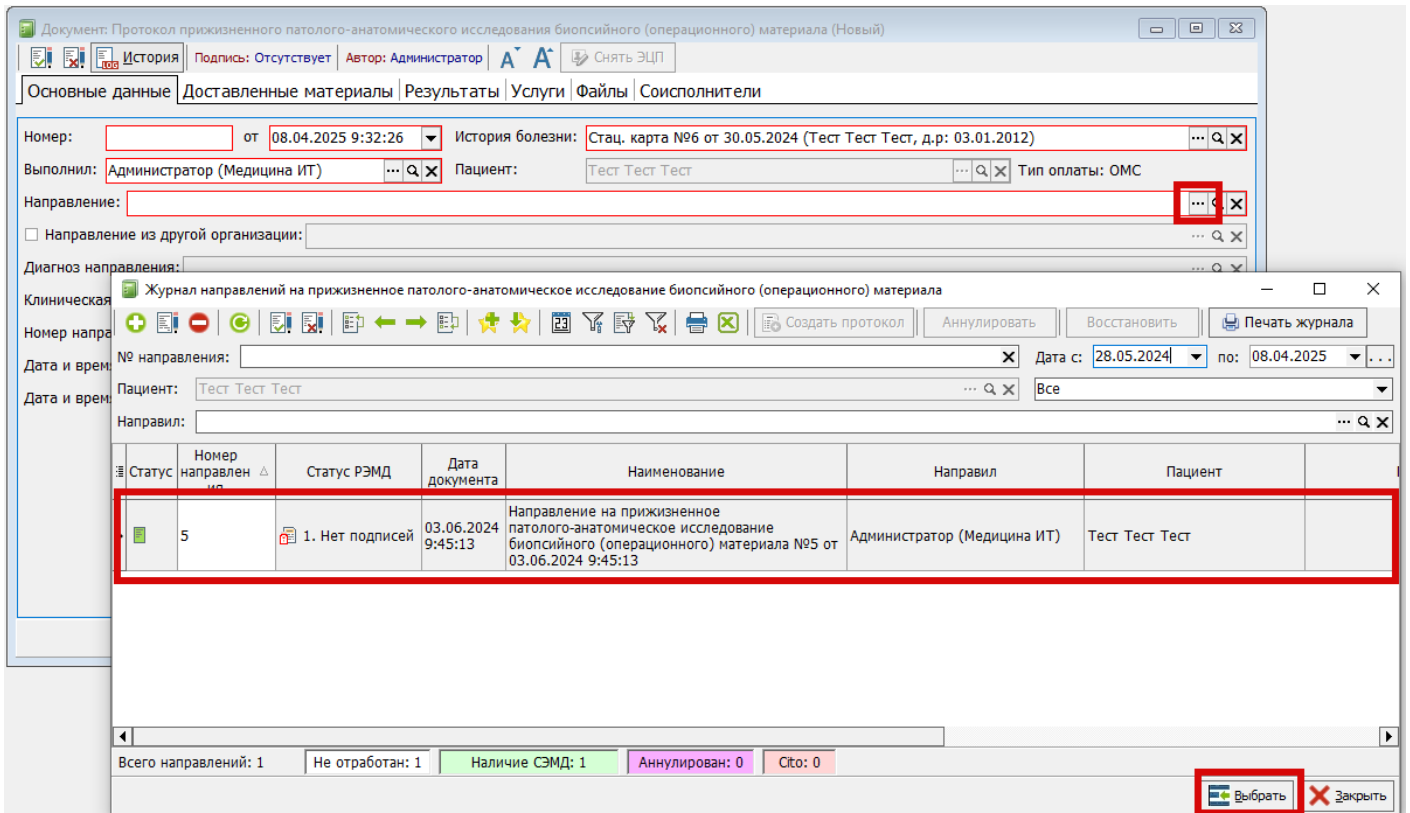


Рисунок 6 – Выбор направления из журнала направлений

## Вкладка «Основные данные»

На вкладке «Основные данные» часть информации подтянется из направления, а такие данные как дата и время поступления/регистрации материала/проведения вырезки надо заполнить вручную (рисунок 7).

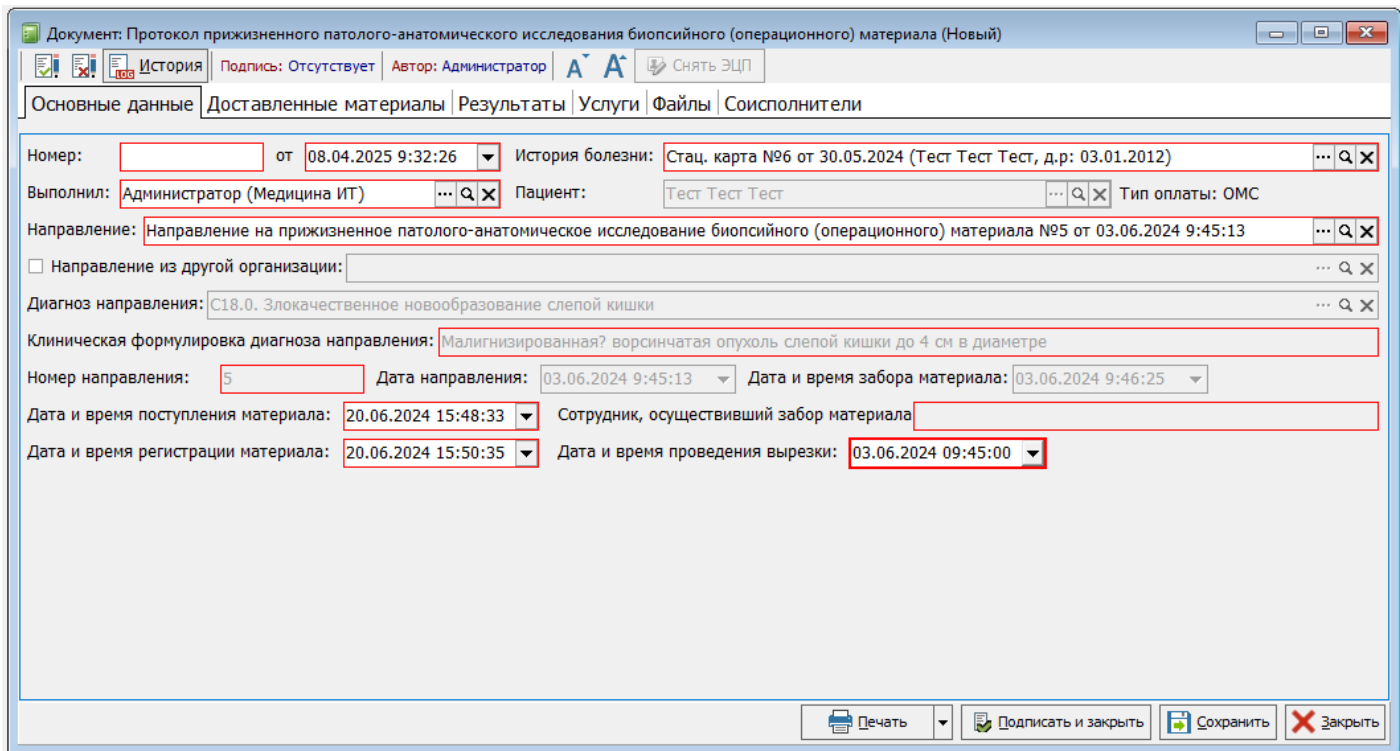
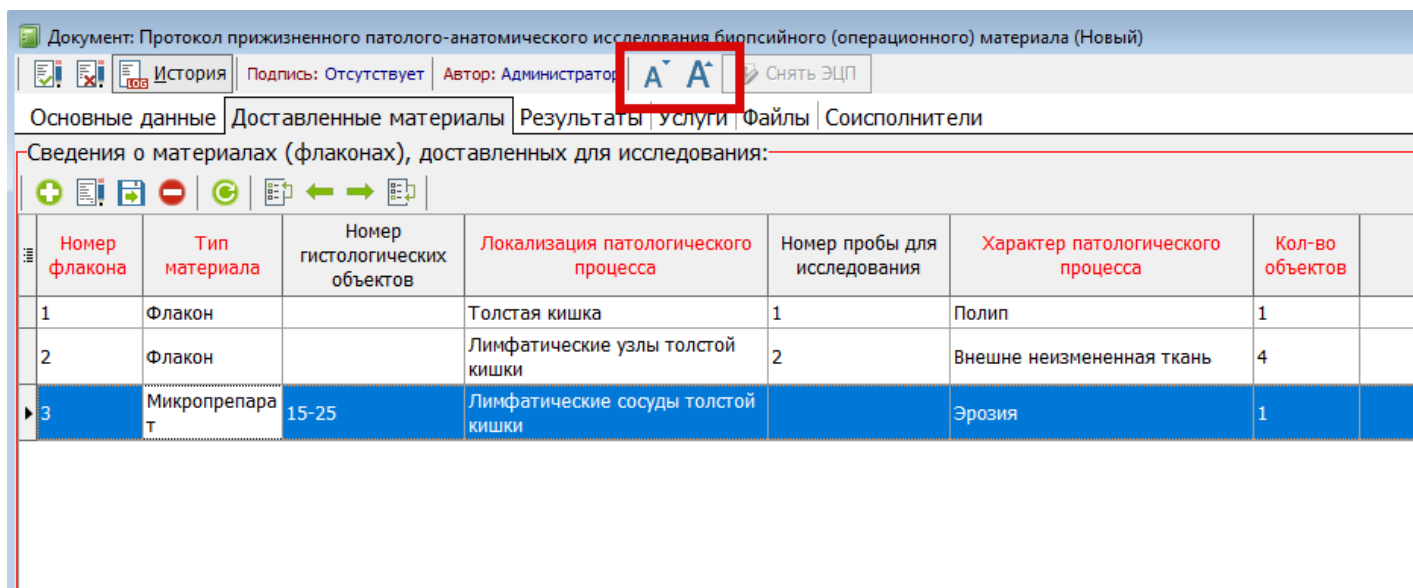


Рисунок 7 – Вкладка «Основные данные»

## Вкладка «Доставленные материалы»

Начиная с вкладки «Доставленные материалы», можно увеличить или уменьшить шрифт отображаемого текста. Для это есть соответствующие кнопки в верхней части окна (рисунок 8).



## Рисунок 8 - Кнопки уменьшения и увеличения шрифта

А также, для удобства, можно переставить столбцы местами. Для этого надо удерживая столбец левой кнопкой мыши, перетащить его на другую позицию. На рисунке 9 показано перемещение столбца «Макроскопическое описание» в позицию между «Локализация патологического процесса» и «Номер пробы для исследования».

№	Номер флакона	Тип материала	Номер гистологических объектов	Локализация патологического процесса	Макроскопическое описание	Номер пробы для исследования	Характер патологического процесса	Кол-во объектов	Макроскопическое описание	Материал помещен в 10%-ный раствор нейтрального формалина
1		Флакон		Женская молочная железа		1	Полип	1	№1. Левая молочная железа размерами 24*17*3,5см. Медиальный край ареолы на 9 часов маркирован лигатурой. Ткань железы на разрезе желтая, жировая, дольчатая, с широкими, белесыми, плотновато-эластичными прослойками. На разрезе, в толще ткани молочной железы, на границе наружных квадрантов, на расстоянии 1см от ближнего края резекции (в проекции опухоли, на границе наружных квадрантов)(который окрашен красителем зеленого цвета на вырезке макроматериала в ПАО), найден плотновато-эластичный опухолевый узел размерами 19*15*15мм, без четких границ, на разрезе серовато-синюшного цвета, дольчатого вида, с желтым крапом. Также, в толще ткани молочной железы найдено 2 плотновато-эластичных образования дм 0,5см и размерами 1*0,6*0,5см, на разрезе белесоватого цвета, щелистого вида.	<input type="checkbox"/>
2		Флакон		Лимфатические узлы толстой кишки		2	Внешне неизменная ткань	4	На консультацию материал, доставленный из другого ЛПУ.	<input checked="" type="checkbox"/>

## Рисунок 9 - Перемещение столбцов табличной части

Вкладка «Доставленные материалы» разбита на блоки. Так блок «Сведения о материалах (флаконах), доставленных для исследования» заполнится автоматически из направления. В нем необходимо заполнить «Макроскопическое описание».

Блоки «Вырезанные объекты, взятые в проводку» заполняются вручную, после нажатия на



«Назначенная окраска вырезанного объекта» заполняется вручную. Для вырезанных объектов можно назначить несколько окрасок, путем добавления новой строки в соответствующий блок (рисунок 10). В первую назначенную окраску "Гематоксилин-эозин" подставляется по умолчанию. Удалить можно, нажав на



Во всех блоках столбцы, с заголовками выделенные красным цветом, обязательны для заполнения.

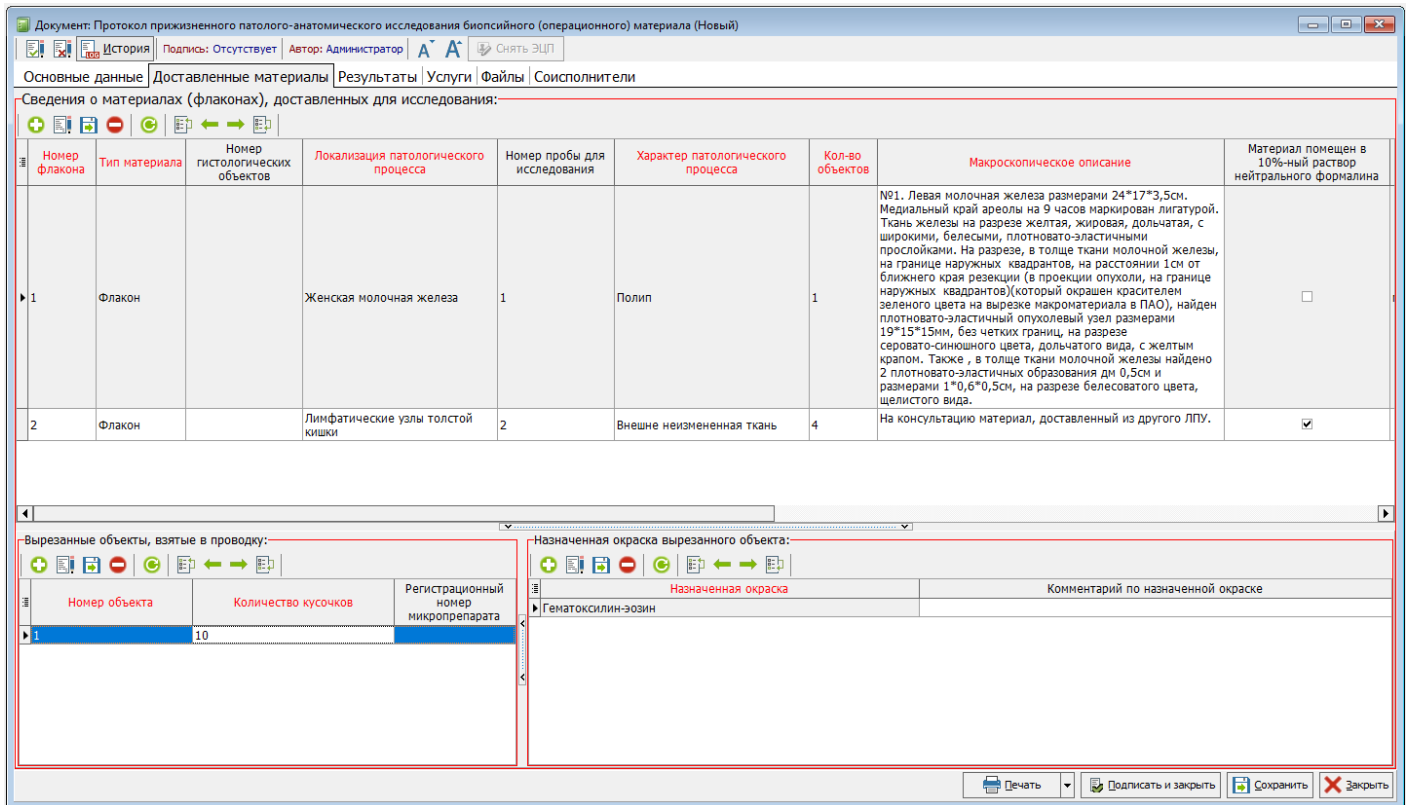


Рисунок 10 – Заполнение блока вырезанных объектов и назначение окрасок к нему

## Вкладка «Результаты»

На вкладке «Результаты» вносятся результаты по итогам проведенного исследования (рисунок 11).

Документ: Протокол прижизненного патолого-анатомического исследования биопсийного (операционного) материала (Новый)

История | Подпись: Отсутствует | Автор: Администратор | Снять ЭЦП

Основные данные | **Доставленные материалы** | Результаты | Услуги | Файлы | Соисполнители

Результаты ППАИ:

Категория сложности ППАИ: Пятая (V)

Микроскопическое описание:

Выполнено иммуногистохимическое исследование № 111 на парафиновом блоке № 1111  
 Выполнены окраски с антителами  
 S100 - позитивный  
 CD 10 - очаговое окрашивание  
 MEL A - очаговое окрашивание  
 Ki-67 - 30%

(Диагностический протокол на основе: Клинические рекомендации МЗ РФ)  
 - орган, локализация — правая пяточная область  
 - размеры макропрепарата - 7,2x5,4x2,6см  
 - состояние окружающих структур, их связь с опухолью — инвазия в подкожно-жировую клетчатку  
 - гистологический подтип — фибросаркоматозная выбухающая дерматофибросаркома  
 - определение индекса пролиферативной активности экспрессии Ki-67 иммуногистохимическим методом — 30%  
 - определение степени злокачественности (с указанием использованной системы градации G) - G3

Заключение по результатам ППАИ:

1. Морфологическая картина и иммунофенотип опухоли соответствуют фибросаркоматозной выбухающей дерматофибросаркоме, G3 (FNCLCC), с периневральным ростом, распространением на подкожно-жировую клетчатку. Митотическая активность - более 30 митозов/10 HPF. В опухоли отмечаются небольшие участки некроза (<50%). Васкулярной инвазии не выявлено.  
 2. Фрагменты жировой ткани с участками грубоволокнистой соединительной (маркировано как ближний край резекции) с полнокровием сосудов, рассеянной лимфоцитарной инфильтрацией — без опухолевого роста.  
 8832/3

Комментарий к заключению и рекомендации: Для определения рецепторного статуса опухоли диаметром 10мм. выполнено иммуногистохимическое исследование.

Диагноз заболевания (состояния) по результатам ППАИ: C18.0. Злокачественное новообразование слепой кишки

Морфологический тип опухоли:

Консультанты:

1: 4:  
 2: 5:  
 3:

Печать | Подписать и закрыть | Сохранить | Закрыть

Рисунок 11 – Заполнение вкладки «Результаты»

Поля для записи микроскопического описания и заключения могут быть расширены, если тянуть ползунок между ними.

Запись в поле «Комментарий к заключению и рекомендации» будет отображаться как в стационарной карте (рисунок 12) так и в модуле АПП (рисунок 13).

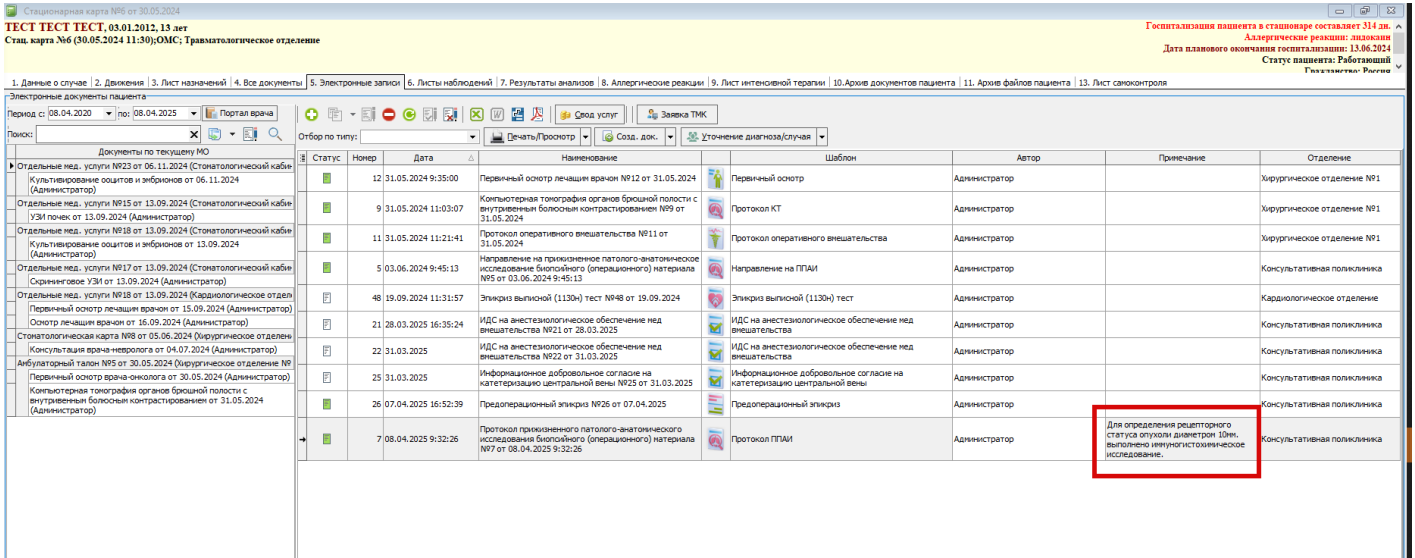


Рисунок 12 - Отображение комментария в стационарной карте

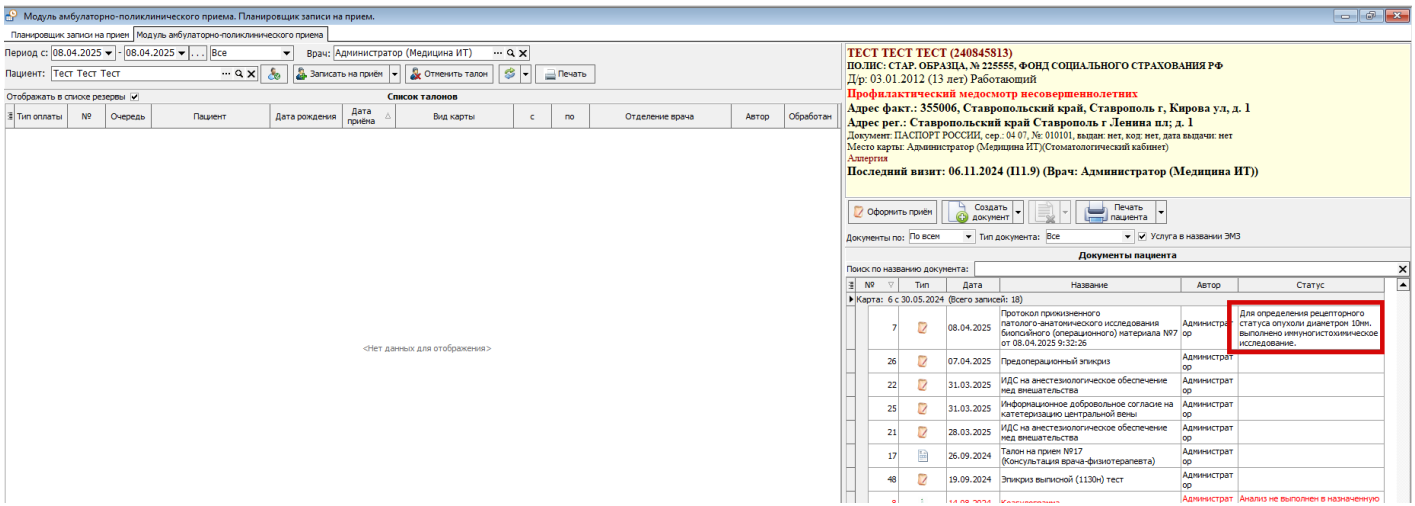


Рисунок 13 - Отображение комментария в модуле АПП

## Вкладка «Услуги»

На вкладке «Услуги» путем нажатия на «+» добавляются услуги из справочника ЛПУ (рисунок 14).

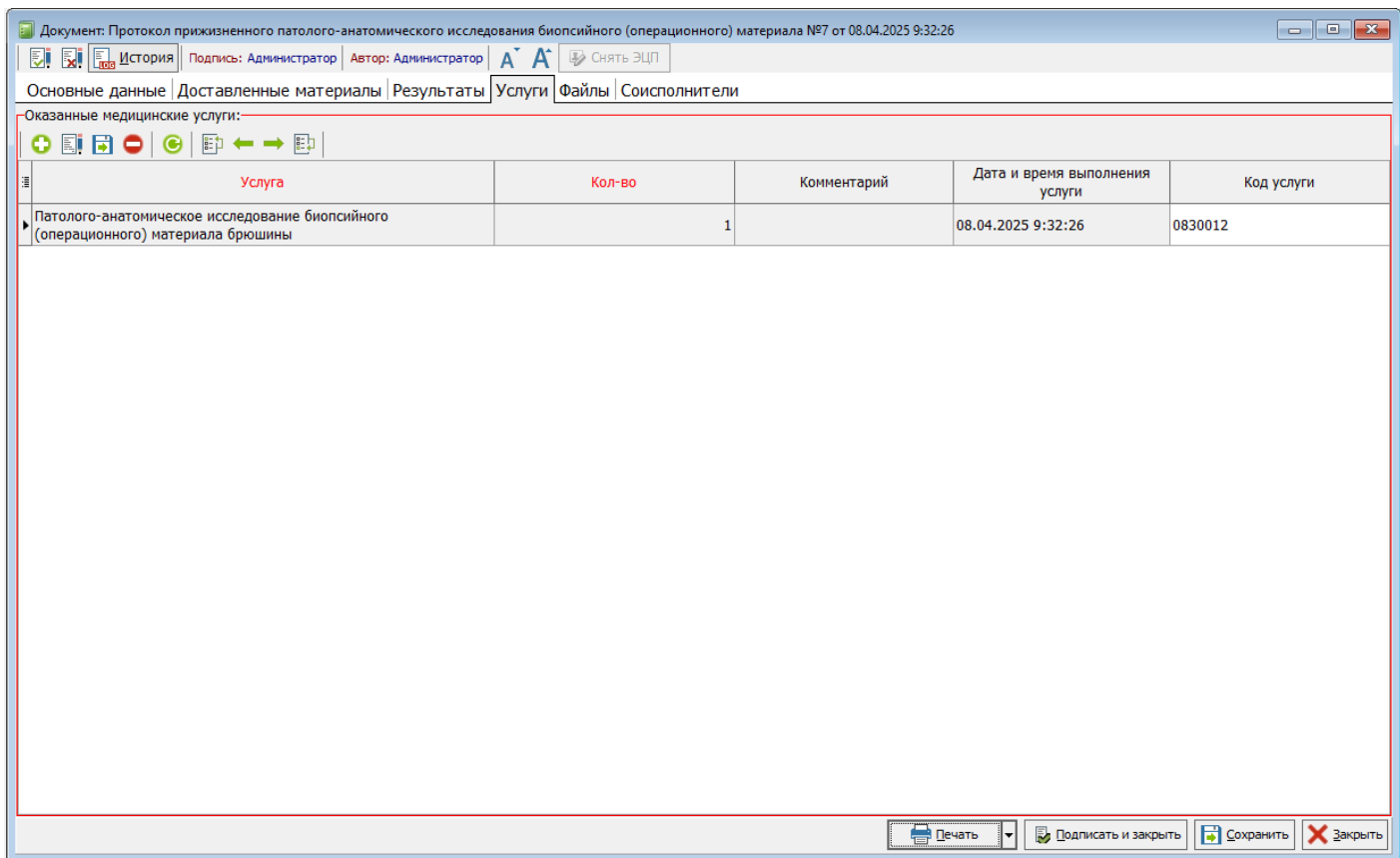


Рисунок 14 – Добавление услуг

### Вкладка «Файлы»

Данная вкладка предназначена для работы с документами. Кнопка «Прикрепить файл» добавляет любой документ, находящийся на компьютере пользователя, «Открыть документ» - открывает уже прикрепленный документ, «Сохранить файл» - сохраняет прикрепленный документ на компьютер пользователя, «Удалить файл» - удаляет прикрепленный документ, «Сканировать» - дает возможность отсканировать документ (при условии, что подключенный принтер также является сканером), после сканирования документ сохраняется на компьютер пользователя и доступен для прикрепления (рисунок 15).

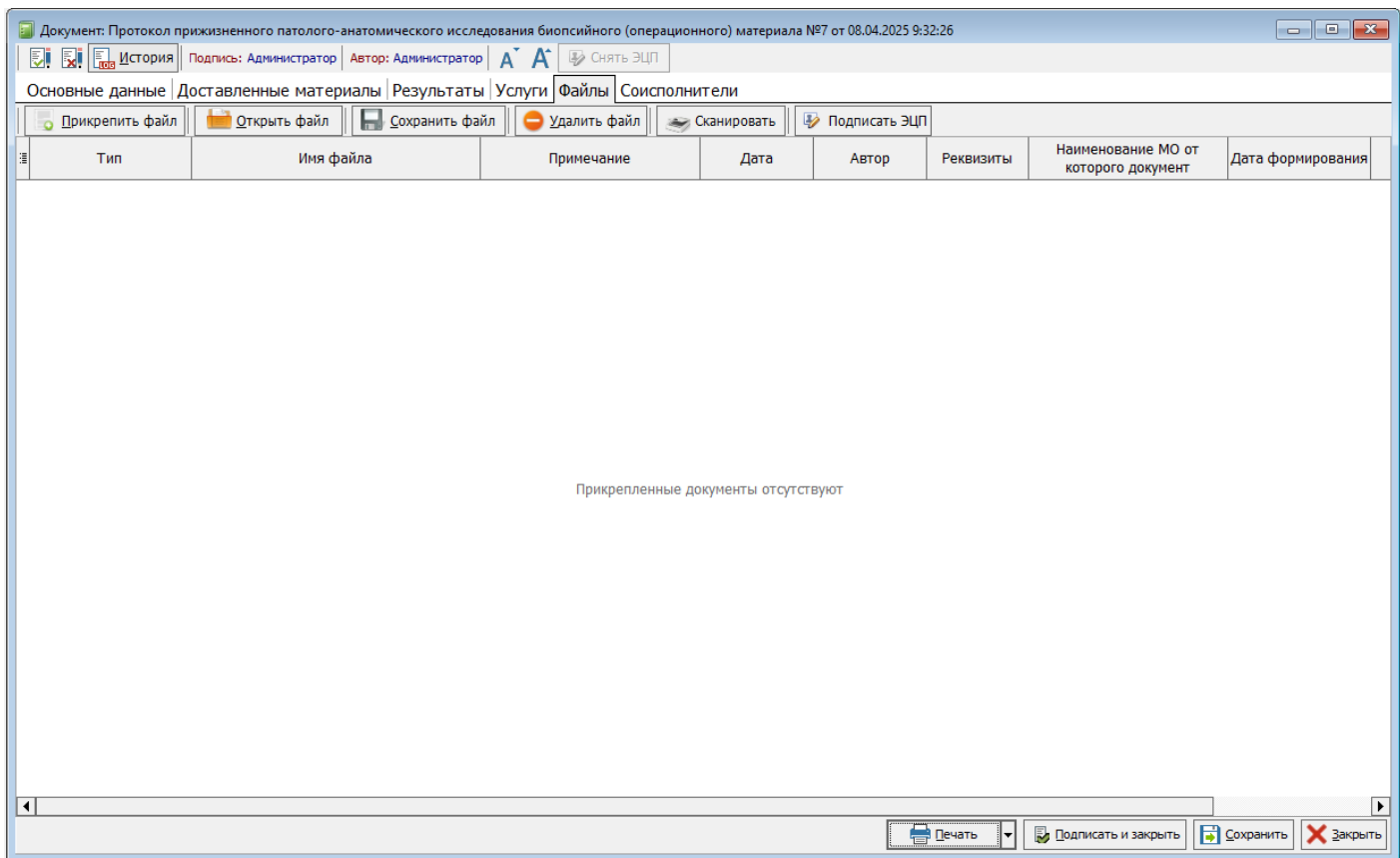


Рисунок 15 – Вкладка «Файлы»

После заполнения всех необходимых вкладок, можно нажать «Печать», документ распечатается без ЭЦП; «Подписать и печать», документ распечатается с ЭЦП; «Подписать и закрыть», документ подпишется ЭЦП и закроется; «Сохранить», документ сохранится в статусе черновика (рисунок 16).

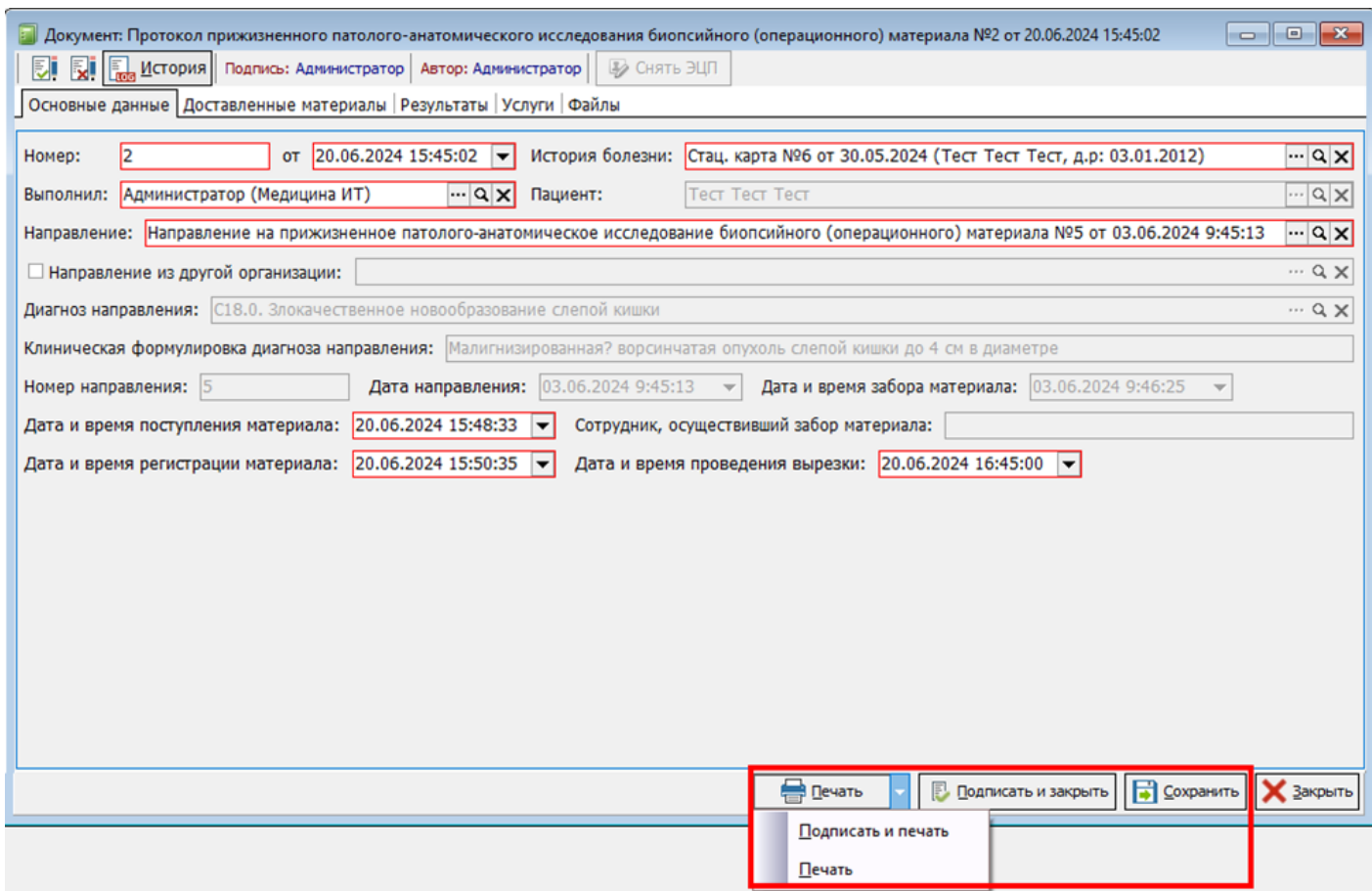


Рисунок 16 – Варианты печати и сохранения документа

Печатная форма протокола представлена на рисунке 17 и соответствует [Приложению №3 к Приказу №207н](#).

В пункт 20 печатной формы (В проводку взято объектов) выводится сумма вырезанных объектов, а не кусочков, на которые нарезаны объекты.

2. Фамилия, имя, отчество (при наличии) пациента Тест Тест Тест

3. Пол: муж. , жен. , 4. Дата рождения: число 03 месяц января год 2012

5. Полис ОМС Стар. образца, № 225555, Фонд социального страхования РФ 6. СНИЛС \_\_\_\_\_

7. Место регистрации: Ставропольский край Ставрополь г. Ленина пл., д. 1

\_\_\_\_\_ тел. \_\_\_\_\_ 8. Местность: городская  сельская .

9. Диагноз основного заболевания (состояния) Злокачественное новообразование слепой кишки

\_\_\_\_\_ 10. Код по МКБ\* C18.0

11. Дата забора материала по данным направления 03.06.2024 время 9:45:13

Сведения о сотруднике, осуществившем забор  
материала для исследования \_\_\_\_\_ должность \_\_\_\_\_

Номер флакона из направления	12. Материал доставлен в 10%-ном растворе нейтрального формалина (да/нет)	Материал загрязнен (да/нет)	14. Отметка о сохранности упаковки
1	Нет	Нет	

13. Дата поступления биопсийного (операционного) материала: дата 20.06.2024 время 15:48:33

15. Дата регистрации биопсийного (операционного) материала: дата 20.06.2024 время 15:50:35

16. Регистрационный номер 2

17. Медицинские услуги: код A08.19.002, количество 8 18. Категория сложности (1 - 5) Четвертая (IV)  
код A08.06.003, количество 2

19. Вырезка проводилась: 20.06.2024 время 16:45:00 20. В проводку взято объектов: 5 объектов

21. Назначенные окраски (реакции, определения): Объект №48772 Гематоксилин-эозин - ; Объект №48772 ALK1 - ; Объект №48778 Окраска по Гримеллиусу - ; Объект №48772 Пикрофуксин по Ван-Гизону - ; Объект №48772 Мушикармин -

22. Макроскопическое описание: У основания опухоли имеется поверхностный дефект слизистой размерами 3x2 см, с ровными краями, с серо-розовым дном. На расстоянии 1 см от экзофитной опухоли (2,5 см от одного из краев резекции) - полип размерами 2x1,2 см ножке длиной 1,5 см, серо-розового цвета, с крупно-буллитной поверхностью, мягкой эластичной консистенции. Слизистая кишки вне опухолей серо-розовая, умеренно складчатая. В брыжейке - без очаговых уплотнений, лимфатические узлы без патологических изменений. Фрагмент толстой кишки длиной 7 см с участком брыжейки шириной по 3 см. На расстоянии по 3,5 см от обеих краев резекции - экзофитная опухоль диаметром 4 см на ножке длиной 1 см, серо-розового цвета, с крупно-буллитной поверхностью, мягкой эластичной консистенции с участками уплотнения.

23. Микроскопическое описание: В экзофитной опухоли - клетки высокодифференцированной аденокарциномы с множественными митозами и крупным участком распада опухоли. В основании экзофитной опухоли определяются неравномерно выраженный фиброз и прорастание опухолевых клеток в подслизистый слой, а также группа кровеносных сосудов неоваскулогенеза. В меньшем полипе - тубуло-ворсинчатая аденома с тяжелой дисплазией эпителия. Края резекции участка кишки интактны.

24. Заключение: \_\_\_\_\_ 25. Код по МКБ C18.7 Код по МКБ-О \_\_\_\_\_

Высокодифференцированная аденокарцинома сигмовидной кишки с прорастанием за пределы полипа, вероятно, являющаяся первичным очагом. Аденома сигмовидной кишки с тяжелой (high grade R3) дисплазией эпителия.

26. Комментарии к заключению и рекомендации: Молекулярно-генетическое исследование мутаций KRAS в клетках

Рисунок 17 -

